

بررسی و مقایسه فراوانی سنگ پالپ، میان مقاطع هیستولوژیک دندان‌های مبتلا به پرIODنتیت مزمن شدید و دندان‌های سالم

فرزانه وزیری^۱، احمد حائریان اردکانی^۲، لاله ملکی^۳، سمانه عباسی سلیم کندی^{۴*}

چکیده

مقدمه: ارتباط میان عفونت پرIODنتال و پاتوز پالپ، همواره مورد بحث بوده است. در این مطالعه انسانی مورد شاهدهی به بررسی تاثیرات احتمالی بیماری پرIODنتیت مزمن متوسط تا پیشرفته بر وقوع کلسیفیکاسیون و تشکیل سنگ پالپ پرداخته‌ایم. روش بررسی: مطالعه حاضر یک مطالعه آزمایشگاهی مورد شاهدهی است. نمونه‌ها شامل بیست و سه دندان مبتلا به پرIODنتیت مزمن با پیش‌آگهی hopeless در گروه case و بیست و سه دندان سالم از نظر پرIODنتال که به دلایل مختلف از جمله طرح درمان Full Extraction برای درمان‌های پروتز کامل و موارد مشابه کشیده شدند، در گروه control بود. پس از کشیدن و قطع ۲ میلی‌متر انتهای آپکس، دندان‌ها در محلول فرمالین ۱۰٪ به مدت ۷ روز قرار داده شدند. سپس به مدت ۱۰ روز در HNO₃ ۵٪ دکلسیفیه شدند. پس از انجام مراحل آماده‌سازی بافتی از ریشه هر دندان سه مقطع از نواحی اپیکال، میانی و کروئال تهیه شد و یک پاتولوژیست با تجربه به بررسی اسلایدها با میکروسکوپ نوری پرداخت. حضور سنگ پالپی در مقاطع بررسی شده و نتایج به دست آمده از دو گروه با یکدیگر مقایسه شد.

نتایج: فراوانی سنگ پالپی در هیچ‌کدام از مقاطع، اختلاف معنی‌داری میان دو گروه نداشت (P-Value: ۰/۷۳۰ و ۰/۳۰۰ و ۰/۷۶۰). نتیجه‌گیری: التهاب نسوج نگه‌دارنده دندان در پرIODنتیت مزمن بر ایجاد سنگ پالپی تأثیرگذار نیست.

واژه‌های کلیدی: پرIODنتیت مزمن، پالپ دندان، سنگ پالپی

- ۱- استادیار، گروه آموزشی پرIODنتیکس، دانشکده دندانپزشکی، دانشگاه علوم پزشکی و خدمات بهداشتی درمانی شهید صدوقی یزد
 - ۲- استاد، گروه آموزشی پرIODنتیکس، دانشکده دندانپزشکی، دانشگاه علوم پزشکی و خدمات بهداشتی درمانی شهید صدوقی یزد
 - ۳- استادیار، گروه آموزشی پاتولوژی دهان و فک و صورت، دانشکده دندانپزشکی، دانشگاه علوم پزشکی و خدمات بهداشتی درمانی شهید صدوقی یزد
 - ۴- استادیار، گروه آموزشی پرIODنتیکس، دانشکده دندانپزشکی، دانشگاه علوم پزشکی هرمزگان، بندرعباس
- * (نویسنده مسئول): تلفن: ۰۹۱۴۱۴۹۶۶۳۷، پست الکترونیکی: abbasi.samane@gmail.com

تاریخ پذیرش: ۱۳۹۵/۸/۴

تاریخ دریافت: ۱۳۹۵/۲/۱۷

مقدمه

پریودنتیت بیماری التهابی بافت‌های نگه‌دارنده دندان است که توسط یک میکروارگانیزم خاص یا دسته‌ای از میکروارگانیزم‌ها ایجاد شده و منجر به تخریب پیش‌رونده لیگامان پریودنتال و استخوان آلوئول و متعاقباً منجر به افزایش عمق پروب، تحلیل لثه و یا هر دو می‌شود. پریودنتیت مزمن شایع‌ترین فرم پریودنتیت می‌باشد که در ارتباط با تجمع پلاک و جرم در سطح دندان است (۱). پریودنشیوم به لحاظ آناتومیک از طریق فورامن اپیکال و کانال‌های جانبی با پالپ در ارتباط است و این‌ها مسیرهایی برای انتقال عوامل آسیب‌رسان بین پالپ و پریودنشیوم پدید می‌آورند؛ بنابراین تغییر پاتولوژیک در هر یک از اجزای پالپ و پریودنشیوم می‌تواند بر دیگری تأثیر بگذارد (۲). مطالعاتی وجود دارند که علاوه بر فورامن اپیکال به ارتباط پالپ و پریودنشیوم از طریق کانال‌های جانبی تأکید کرده‌اند (۳،۴). در سال‌های گذشته چندین مطالعه بیان کرده‌اند که بیماری پریودنتال درمان نشده می‌تواند بر پالپ دندان تأثیر بگذارد و منجر به ایجاد ضایعات اندودانتیک شود؛ بنابراین آکادمی پریودنتولوژی آمریکا در طبقه‌بندی بیماری‌های پریودنتال گروهی را تحت عنوان ضایعات ترکیبی اندو-پریو قرار داده‌اند که ضایعات اندو و پریو به طور هم‌زمان در یک دندان اتفاق می‌افتد که پیشرفت و پاسخ به درمان آن‌ها با یکدیگر مرتبط می‌باشد (۵). با این حال ارتباط بین عفونت پریودنتال و پاتوز پالپ مورد بحث می‌باشد و شواهد مخالف و ناسازگاری در مقالات در این باره مطرح گشته است (۶).

یکی از تأثیرات محتمل پریودنتیت بر پالپ ممکن است افزایش وقوع کلسیفیکاسیون و حضور سنگ‌های پالپی باشد.

کلسیفیکاسیون یک پدیده شایع در پالپ دندان است که با افزایش سن و تحریک رابطه دارد. حداقل در ۵۰٪ دندان‌ها یک کلسیفیکاسیون یا بیشتر یافت می‌شود. این کلسیفیکاسیون‌ها اگرچه پاتولوژیک نیستند اما تحت شرایط مشخصی وجود آن‌ها می‌تواند در تشخیص بیماری‌های پالپ کمک کننده باشد. از این گذشته حجم و قرارگیری این توده‌ها ممکن است با درمان‌های اندودنتیک تداخل داشته باشد. تئوری‌های زیادی به عنوان

اتیولوژی کلسیفیکاسیون پالپ شناخته شده است، مثلاً هر چه سن بالاتر رود اندازه پالپ چمبر کوچک‌تر شده و کاهشی در اجزای فیبروزه به وجود می‌آید. بیماری‌های مزمن پالپ ممکن است تشکیل کلسیفیکاسیون‌های پالپی همچون سنگ پالپ را تسهیل کنند اما هنوز مکانیزم تشکیل سنگ‌های پالپی و فاکتورهای مختلفی که برای پروسه کلسیفیکاسیون لازم می‌باشد شناخته نشده است (۷-۹). در رابطه با تأثیر پریودنتیت بر وقوع سنگ پالپی و کلسیفیکاسیون‌های پالپ تاکنون مطالعات مختلفی انجام شده است. Fatemi در سال ۲۰۱۲، تأثیر پریودنتیت مزمن متوسط تا شدید را بر پالپ دندان مورد بررسی قرار داد. جنبه‌های مختلفی از ساختار پالپ از جمله حضور کلسیفیکاسیون و سنگ‌های پالپی مورد بررسی قرار گرفت که ۷۷/۱٪ از دندان‌ها سنگ پالپی نداشتند (۶).

Zuza در سال ۲۰۱۲ در ارزیابی هیستولوژیک دندان‌های مبتلا به پریودنتیت مینرالیزاسیون دیستروفیک در مقاطع مختلف را مشاهده کرد (۱۰). Carivan نیز در سال ۲۰۱۲ به بررسی جنبه‌های هیستولوژیک تغییرات پالپ در بیماران مبتلا به پریودنتیت مزمن مارژینال پرداخت. مطالعه میکروسکوپی پالپ دندان‌ها، تغییرات آشکاری در تمام بیماران نشان داد که از جمله این تغییرات مینرالیزاسیون دیستروفیک در پالپ دندان‌های مبتلا به پریودنتیت متوسط بود (۵). حیدری در سال ۲۰۱۳ به این نتیجه رسید که از نظر میزان التهاب و کلسیفیکاسیون بین دندان‌های مبتلا به پریودنتیت و دندان‌های سالم تفاوت معنی‌داری وجود ندارد (۱۱).

همان‌گونه که اشاره شد شواهد متناقض و ناسازگاری در مطالعات مختلف درباره ارتباط بیماری پریودنتال و پاتوز پالپ وجود دارد.

در این مطالعه قصد داریم به بررسی تأثیرات احتمالی بیماری پریودنتیت مزمن متوسط تا پیشرفته وقوع کلسیفیکاسیون‌های پالپی بپردازیم.

روش بررسی

مطالعه حاضر یک مطالعه آزمایشگاهی مورد شاهده می‌باشد.

استفاده از پروب ویلیامز با دقت ۱ میلی‌متر (فاصله عمق پاکت از CEJ) و اندازه‌گیری شدت لقی با استفاده از دو شیء فلزی بود. ملاحظات اخلاقی این مطالعه در کمیته اخلاق در پژوهش دانشگاه علوم پزشکی شهید صدوقی یزد بررسی و با شناسه IR.SSU.REC.1394.98 به تصویب رسید. تمام بیماران فرم رضایت آگاهانه برای شرکت در پژوهش آزمایشگاهی را امضا کردند. دندان‌ها پس از ایجاد بی‌حسی موضعی با لیدوکائین (ساخت شرکت داروپخش، هر میلی‌لیتر حاوی ۲۰ میلی‌گرم لیدوکائین و ۱۲/۵ میکروگرم اپی نفرین بی تارترات) به شکل آتروماتیک و محافظه‌کارانه کشیده شدند. بلافاصله پس از کشیدن، ۲-۳ میلی‌متر انتهایی ریشه با یک فرز فیشور ۷۰۱ با یک هندپیس با سرعت بالا و تحت جریان مداوم آب خنک قطع شد. سپس دندان‌ها در محلول فرمالین ۱۰٪ (دکتر مجلی) به مدت ۷ روز قرار داده شدند (۶). سپس به مدت ۱۰ روز در HNO_3 ۵٪ دکلسیفیه شدند (۱۲). پس از آن نمونه‌ها در پارافین دفن شده و سپس مقاطع مورد نظر از ۱/۳ کرونال میدل و اپیکال با ضخامت ۵ میکرومتر (پیکومتر) توسط میکروتوم تهیه شد. نمونه‌ها بر روی اسلاید ماند شده و رنگ‌آمیزی هماتوکسیلین و ائوزین انجام شد. یک پاتولوژیست باتجربه به بررسی اسلایدها با میکروسکوپ نوری پرداخت و حضور یا عدم حضور سنگ پالپی در مقاطع تهیه‌شده را مورد بررسی قرار داد (شکل ۱). داده‌ها با استفاده از آزمون آماری Chi-Square و نرم‌افزار SPSS 23 مورد آنالیز قرار گرفت.

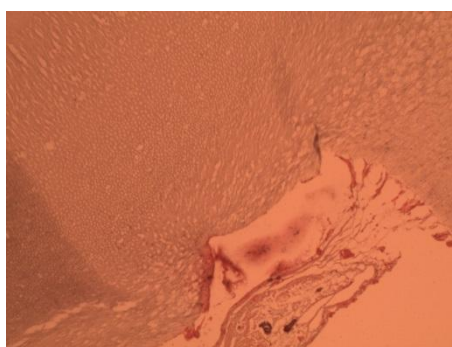
نمونه‌ها شامل بیست و سه دندان مبتلا به پریدونتیت مزمن با پیش‌آگهی Hopeless در گروه Case و بیست و سه دندان سالم از نظر پریدونتال که به دلایل مختلف از جمله طرح درمان Full Extraction برای درمان‌های پروتز کامل و موارد مشابه کشیده شدند، در گروه Control بود.

معیار ورود نمونه‌ها در گروه $\text{attachment loss} > 6 \text{ mm}$:case و نسبت تاج به ریشه بیشتر از ۱:۱، پروگنوز Hopeless و لقی درجه ۲ و ۳، عدم وجود پوسیدگی، عدم وجود سابقه ترمیم و ضربه، عدم وجود ضایعه پری اپیکال در رادیوگرافی، نداشتن براکسیسم، سلامت سیستمیک و نکشیدن سیگار بود.

معیار ورود نمونه‌ها در گروه control: سلامت پریدونتال و طرح درمان کشیدن به دلایلی از جمله طرح درمان Full Extraction برای پروتز کامل و ...، عدم وجود پوسیدگی، عدم وجود سابقه ترمیم و ضربه، عدم وجود ضایعه پری اپیکال در رادیوگرافی، نداشتن براکسیسم، سلامت سیستمیک و نکشیدن سیگار بود.

سن در این مطالعه یک عامل مداخله‌گر بوده و می‌تواند بر ویژگی‌های پالپ تأثیرگذار باشد و به علت محدودیت‌های طراحی مطالعه نمی‌توان این عامل را به طور کامل حذف کرد؛ در نتیجه در گروه مورد و شاهد به استفاده از نمونه‌هایی که به طور کلی به گروه‌های سنی نزدیکی تعلق دارند، بسنده می‌کنیم.

قبل از کشیدن، هر دندان به دقت از نظر پریدونتال معاینه شد. معاینات شامل اندازه‌گیری میزان attachment loss با



شکل ۱: تصویر میکروسکوپ نوری با بزرگ‌نمایی ۱۰۰ از پالپ یک دندان مبتلا به پریدونتیت سنگ پالپی در این نما قابل مشاهده می‌باشد.

نتایج

میدل نیز، در ۳۰/۴٪ موارد گروه کنترل و ۱۷/۴٪ نمونه‌های گروه case سنگ پالپی دیده شد که به لحاظ آماری اختلاف معنی‌داری محسوب نمی‌شد (p-value: ۰/۳) و در مقاطع کرونا ل در ۳۹/۱٪ در گروه کنترل و ۳۴/۸٪ در گروه case سنگ پالپی دیده شد که اختلاف میان این دو نیز بر اساس تست آماری Chi-Square معنی‌دار نبود (p-value: ۰/۷۶) (جدول ۱).

در این مطالعه مجموعاً ۴۶ دندان مورد ارزیابی هیستولوژیک قرار گرفت که ۲۳ دندان به گروه case و ۲۳ دندان به گروه کنترل، تعلق داشت. از هر دندان سه مقطع هیستولوژیک از نواحی اپیکال، میانی و کرونا ل ریشه تهیه و مورد ارزیابی قرار گرفت. در مقاطع اپیکال در ۲۱/۷٪ موارد گروه کنترل و ۲۶/۱٪ موارد گروه آزمون، حضور سنگ پالپی تایید شد که آنالیز آماری این اختلاف را معنی‌دار نشان نداد (p-value: ۰/۷۳). در مقاطع

جدول ۱: درصد فراوانی سنگ پالپ در مقاطع اپیکال، میدل و کرونا ل در دو گروه آزمون و شاهد و نتایج آنالیز Chi-Square

p-value	درصد فراوانی در گروه آزمون	درصد فراوانی در گروه شاهد	
۰/۷۳	۲۶.۱٪	۲۱/۷٪	سنگ پالپی در مقاطع اپیکال ریشه
۰/۳۰۰	۱۷.۴٪	۳۰.۴٪	سنگ پالپی در مقاطع میدل ریشه
۰/۷۶۰	۳۴.۸٪	۳۹.۱٪	سنگ پالپی در مقاطع کرونا ل ریشه

بحث

کمیبود فضا نیاز به Extract دندان‌های پره مولر دارند و یا دندان‌های عقل نهفته و یا Malposed که بخش اعظم دندان‌های سالم کشیده شده در کلینیک‌های دندانپزشکی را تشکیل می‌دهند، جلوگیری شود. چون در مثال اول، باز بودن Apex و سن کم و تغییرات هورمونال دوره بلوغ از جمله عواملی است که بر مشخصات پالپ و پرپودنشیوم تأثیرگذار است و در مثال دوم نیز در معرض نیروهای اکلوزال قرار نگرفتن دندان‌های عقل، یک عامل مخدوش‌تر دیگر می‌باشد. لذا در مطالعه حاضر بیشتر از دندان‌های متقاضیان درمان پروتز کامل استفاده شد که سایر دندان‌هایشان را بر اثر عواملی چون پوسیدگی از دست داده بودند تا سن دهندگان با سن مبتلایان به پرپودنتیت مزمن پیشرفته هماهنگی بیشتری داشته باشد.

در مطالعه حاضر نتایج حاکی از آن است که پرپودنتیت مزمن بر وقوع سنگ پالپی در پالپ دندان‌های مبتلا، بی‌تأثیر است. حال برای روشن شدن برخی عوامل و تفاوت‌ها به مقایسه‌ای از نتایج این مطالعه با مطالعات مشابه می‌پردازیم.

Fatemi در سال ۲۰۱۲، تأثیر پرپودنتیت مزمن متوسط تا شدید را بر پالپ دندان مورد بررسی قرار داد. به این منظور

ارتباط میان عفونت پرپودنتال و پاتوز پالپ، همواره مورد بحث بوده است. در این مطالعه به بررسی تأثیرات احتمالی پرپودنتیت مزمن شدید بر جنبه‌های مختلف ساختار بافت‌شناسی پالپ پرداختیم.

با توجه به نبود گروه کنترل در اکثر مطالعات پیشین و عدم مقایسه نتایج به دست آمده با نتایج حاصله از نمونه‌های فاقد پرپودنتیت، به جرأت می‌توان این مطالعه را از پیشگامان در این زمینه دانست که به مقایسه نتایج میان دو گروه آزمون و شاهد پرداخته است. البته لازم به ذکر است که طراحی چنین مطالعه‌ای در نمونه‌های انسانی با محدودیت‌های خاص خود روبروست و حذف کامل عوامل مخدوش‌گر همچون سن و نیروهای ناهمسان اکلوزال، به طور کامل امکان‌پذیر نیست. همچنین عدم امکان تهیه نمونه‌های گروه آزمون و شاهد از یک فرد به منظور یکسان‌سازی شرایط و حذف عوامل و تفاوت‌های فردی از محدودیت‌های دیگری است که از آن چشم‌پوشی شد و تا حد امکان بر آن شدیم که از تأثیر چنین عواملی بر نتایج مطالعه کاسته شود. به عنوان مثال در تهیه نمونه‌های سالم سعی بر آن شد که از نمونه‌های کشیده شده از نوجوانان که به دلایل

بیست دندان Hopeless از بزرگسالانی که از نظر سیستمیک سالم بودند و به علت پریودنتیت مزمن پیشرفته با تحلیل استخوان بیش از mm6 و لقی درجه ۲ یا ۳، کشیده شدند. بلافاصله پس از کشیدن، 2-3mm انتهای ریشه قطع شد. هر چهار تا پنج مقطع روی یک اسلاید مانت شد و هر سه اسلاید با هماتوکسیلین و ائوزین رنگ آمیزی شد. نمونه‌ها توسط یک پاتولوژیست مورد ارزیابی قرار گرفتند. جنبه‌های مختلفی از ساختار پالپ از جمله حضور کلسیفیکاسیون و سنگ‌های پالپی مورد بررسی قرار گرفت که ۱/۷۷٪ از دندان‌ها سنگ پالپی نداشتند (۶).

در مطالعه فاطمی ذکر نشده است که مقاطع مورد بررسی از کدام نواحی ریشه دندان تهیه شده‌اند. در حالی که در مطالعه حاضر سه مقطع جدا از نواحی کروئال، میدل و اپیکال هر ریشه تهیه شده و به صورت جداگانه مورد بررسی و مقایسه قرار گرفت. میزان حضور کانال‌های فرعی و ارتباطات میان پالپ و پریودنشیوم که به عواملی از قبیل ضخامت سمان و حضور عاج اکسپوز و سابقه درمان‌های پریودنتال مانند تصحیح مکرر سطح ریشه، مرتبط است، از عوامل تأثیرگذار بر میزان تغییرات التهابی می‌باشند که در هیچ‌یک از این دو مطالعه این عوامل کنترل نشده‌اند. فراوانی سنگ پالپی در این مطالعه همانند مطالعه ما اندک بوده است.

Carivan و همکاران نیز در سال ۲۰۱۲ به بررسی جنبه‌های هیستولوژیک تغییرات پالپ در بیماران مبتلا به پریودنتیت مزمن مارژینال پرداختند. مطالعه شامل ۶۷ بیمار بین ۴۶ تا ۵۷ سال بود که مبتلا به پریودنتیت مزمن بودند و تحت درمان کشیدن دندان قرار گرفتند. بیست و نه دندان ضایعات پریودنتال متوسط و ۳۸ دندان ضایعات شدید پریودنتال داشتند. مطالعه میکروسکوپی پالپ دندان‌ها، تغییرات آشکاری در تمام بیماران نشان داد که از جمله این تغییرات مینرالیزاسیون دیستروفیک در پالپ دندان‌های مبتلا به پریودنتیت متوسط بود (۷). در مطالعه فاطمی و Carivan به دلیل نبود گروه کنترل و عدم مقایسه نتایج با پالپ دندان‌های سالم، نمی‌توان حضور سنگ پالپی را به التهاب و تحریک ناشی از پریودنتیت نسبت داد.

حیدری و همکاران در سال ۲۰۱۳ به بررسی شاخص‌های استریولوژیک پالپ دندان‌های بیماران مبتلا به پریودنتیت پیشرفته و مقایسه آن با دندان‌های سالم پرداختند. به این منظور ۱۵ دندان دائمی تک‌ریشه مبتلا به پریودنتیت در گروه مورد و ۱۵ دندان دائمی تک‌ریشه با پریودنشیوم سالم در گروه شاهد مورد بررسی قرار گرفتند. پس از آماده‌سازی‌های بافتی، مقاطع طولی از نمونه‌ها تهیه شده و با رنگ‌آمیزی masson's trichrome، رنگ‌آمیزی شدند. یک گرید حاوی نقاط مشخص بر روی تصاویر مقاطع بافتی، سوپر ایمپوز شده و تعداد نقاطی که با اجزای پالپ تقاطع داشتند شمارش شد. پس از تعیین و آنالیز پارامترهای مورد مطالعه به این نتیجه رسیدند که از نظر میزان التهاب و کلسیفیکاسیون بین گروه مورد و شاهد، تفاوت معنی‌داری وجود نداشت اما در گروه شاهد، شاخص‌های استریولوژیک همچون حجم پالپ در مقایسه با گروه کنترل کاهش یافته بود (۱۴). در این مطالعه همانند مطالعه حاضر، گروه کنترل و آزمون تعریف شده و نتایج حاصل از دو گروه با هم مقایسه شده‌اند. در مطالعه حیدری نیز مانند مطالعه حاضر، از نظر میزان کلسیفیکاسیون میان گروه آزمون و شاهد تفاوت معنی‌داری وجود نداشت.

بر اساس مطالعه Rubach بیشتر سنگ‌های پالپی آزاد مشاهده شده در مقاطع، در واقع زوائدی رشد یافته از عاج اولیه و عاج ثانویه به درون پالپ می‌باشند که این موضوع می‌تواند بر تفسیر نتایج توسط پاتولوژیست تأثیرگذار باشد و موجب اشتباه در تخمین فراوانی سنگ‌های واقعی پالپ شود.

در مطالعه حاضر میانگین سنی شرکت‌کنندگان در مطالعه به طور دقیق مشخص نیست، در حالی که سن ممکن است بر فرآیند کلسیفیکاسیون و تشکیل سنگ پالپی تأثیر بگذارد و این امر می‌تواند یک عامل مداخله‌گر بر نتایج مطالعه محسوب شود. با این وجود بر اساس مطالعه Rubach، سن همیشه با کلسیفیکاسیون پالپ همراه نیست (۱۳) و تغییرات یافته شده در بیماران مسن، از تغییرات دیده شده در بیماران جوان‌تر، پیشرفته‌تر و شدیدتر نیست (۱۴).

فرمالین به درون بافت پالپ، معیارهای ارزیابی هیستولوژیک متفاوت و عدم هماهنگی در معاینه پارامترهای کلینیکی پریودنتال و سیستمیک و ... باشد.

نتیجه‌گیری

مطالعه حاضر چنین نتیجه‌گیری می‌کند که پریودنتیت مزمن متوسط تا شدید، بر ایجاد کلسیفیکاسیون و سنگ‌های پالپی تأثیرگذار نیست.

هنوز مشخص نیست که تغییرات مشاهده شده، محدود به دندان‌های بیمار و مبتلا به پریودنتیت می‌باشد و یا در سایر دندان‌های همان فرد نیز این تغییرات دیده می‌شود. همان‌گونه که در ابتدای بحث نیز ذکر شد در مطالعات انسانی طراحی مطالعه‌ای که اعضای گروه شاهد و آزمون هر دو از دندان‌های یک فرد باشند، بسیار دشوار و حتی غیرممکن است لذا پاسخ به این پرسش محدود به مطالعات حیوانی خواهد بود. عدم هماهنگی میان یافته‌های مطالعات قبلی و مطالعه حاضر می‌تواند ناشی از آماده‌سازی متفاوت نمونه‌ها و میزان نفوذ

References:

- 1- Newman MG, Takei H, Klokkevold PR, Carranza FA. *Carranza's clinical periodontology*: Elsevier health sciences; 2011.
- 2- Seltzer S, Bender IB, Ziontz M. *The interrelationship of pulp and periodontal disease*. Oral Surgery, Oral Medicine, Oral Pathology 1963; 16(12): 1474-490.
- 3- Dammaschke T, Witt M, Ott K, Schäfer E. *Scanning electron microscopic investigation of incidence, location, and size of accessory foramina in primary and permanent molars*. Quintessence international 2004; 35(9).
- 4- Zuza EP, Toledo BE, Hetem S, Spolidório LC, Mendes AJ, Rosetti EP. *Prevalence of different types of accessory canals in the furcation area of third molars*. J periodontology 2006; 77(10): 1755-61.
- 5- Caraivan O, Manolea H, Corlan PD, Fronie A, Bunget A, Mogoanta L. *Microscopic aspects of pulpal changes in patients with chronic marginal periodontitis*. Rom J Morphol Embryol 2012; 53(3 Suppl): 725-29.
- 6- Fatemi K, Disfani R, Zare R, Moeintaghavi A, Ali SA, Boostani HR. *Influence of moderate to severe chronic periodontitis on dental pulp*. J Indian Soc Periodonto 2012; 16(4): 558-61.
- 7- White SC, Pharoah MJ. *Oral radiology: principles and interpretation*: Elsevier Health Sciences; 2014.
- 8- Ingle JJ. *Ingle's endodontics 6*: PMPH-USA; 2008.
- 9- Ninomiya M, Ohishi M, Kido JI, Ohsaki Y, Nagata T. *Immunohistochemical localization of osteopontin in human pulp stones*. J endodontics 2001; 27(4): 269-72.
- 10- Zuza EP, Carrareto ALV, Lia RCC, Pires JR, Toledo BECD. *Histopathological features of dental pulp in teeth with different levels of chronic periodontitis severity*. ISRN dentistry 2012; 2012.
- 11- Heidari Z, Saberi EA, Mahmoudzadeh-Sagheb H, Farhad-Mollashahi N, Zadfatih F. *Stereological analysis of the dental pulp in patients with advanced periodontitis*. Zahedan J Res Med Sci 2013; 15(7): 44-9.

- 12- Czarnecki RT, Schilder H. *A histological evaluation of the human pulp in teeth with varying degrees of periodontal disease*. J endodontics 1979; 5(8): 242-53.
- 13- Rubach WC, Mitchell DF. *Periodontal disease, age, and pulp status*. Oral Surgery, Oral Medicine, Oral Pathology 1965; 19(4): 482-93.
- 14- Mazur B, Massler M. *Influence of periodontal disease on the dental pulp*. Oral Surgery, Oral Medicine, Oral Pathology 1964; 17(5): 592-603.

Evaluation and Comparison of Frequency of Pulp Stones in Histologic Sections of Severe Chronic Periodontitis Affected Teeth and Healthy Teeth

***Farzaneh Vaziri (DDS, MS)¹, Ahmad Haerian Ardakani (DDS, MS)²
Laleh Maleki (DDS, MS)³, Samaneh Abbasi Salimkandi (DDS, MS)^{*4}***

^{1,2} Department of Periodontics, School of Dentistry, Shahid Sadoughi University of Medical Science, Yazd, Iran.

³ Department of Oromaxillofacial Pathology, School of Dentistry, Shahid Sadoughi University of Medical Science, Yazd, Iran.

⁴ Department of Periodontics, School of Dentistry, Hormozgan University of Medical Science, Bandar Abbas, Iran.

Received: 6 May 2016

Accepted: 25 Oct 2016

Abstract

Introduction: Relationship between periodontal infection and pulp pathosis has been debated for many years. This human case control study was performed to evaluate the possible effects of moderate to advanced chronic periodontitis on pulp stone formation and pulpal calcifications.

Methods: Current study is an experimental case control study. Samples included 23 hopeless permanent teeth, affected with periodontitis in the case group and 23 periodontally healthy teeth in the control group, which were extracted for reasons like full denture treatment plan. After extraction and sectioning the apical 2-3 mm of root, teeth were immersed in 10% Formalin solution for 7 days. Then, teeth were decalcified in 5% HNO₃ for 10 days. After implementation of tissue preparation steps, sections were made of apical, middle and coronal part of root of each sample. After histological processing, sections were examined by an experienced pathologist under a light microscope. Presence of pulp stone was investigated in the sections and the results of the two groups were compared with each other.

Results: Frequency of pulp stone showed no significant differences between the case and control groups in non of sections. (P-value= 0.730, 0.300, 0.760).

Conclusion: Inflammation of periodontium in chronic periodontitis has no influence on pulp stone formation.

Keywords: Chronic Periodontitis; Dental Pulp; Pulp Stone

This paper should be cited as:

Farzaneh Vaziri, Ahmad Haerian Ardakani, Laleh Maleki, Samaneh Abbasi Salimkandi. *Evaluation and comparison of frequency of pulp stones in histologic sections of severe chronic periodontitis affected teeth and healthy teeth.* J Shahid Sadoughi Univ Med Sci 2017; 24(10): 790-97.

***Corresponding author: Tel: 09141496637, email: abbasi.samane@gmail.com**